

良性甲狀腺結節造成聲帶麻痺致聲音沙啞之個案報告

李佩璇¹ 楊逸菊² 蔡明霖³

一位47歲男性，甲狀腺在兩週內快速長大至6 cm並出現聲音沙啞。因甲狀腺結節造成聲帶麻痺產生聲音沙啞常視為惡性腫瘤之表現，臨床醫師立即幫個案安排進一步檢查。喉頭鏡檢查顯示右側聲帶完全麻痺。然而甲狀腺超音波、甲狀腺細針抽吸細胞化驗，均顯示為良性變化。病人持續聲音沙啞的情形，在接受右側甲狀腺切除術後，聲音沙啞亦逐漸復原。術後病理結果為良性腺瘤樣增生併囊腫性變化。單一或多發性的甲狀腺結節評估著重在：(1)結節良性或惡性，(2)結節有無造成生理功能改變，(3)甲狀腺結節腫大合併生理功能影響甚至產生壓迫症狀如吞嚥困難或聲音沙啞等。甲狀腺結節多為良性腫瘤，但具備下列危險因子時要警覺惡性之可能性：男性、特別年輕族群（小於30歲）、年老族群（大於60歲）、超過2 cm大小的結節以及聲帶麻痺。尤以聲帶麻痺致聲音沙啞為惡性甲狀腺腫瘤之表現。本個案因甲狀腺良性結節致聲音沙啞實屬罕見。

(台灣家醫誌 2018; 28: 234-239) DOI: 10.3966/168232812018122804006

關鍵詞：甲狀腺結節、聲帶麻痺、聲音沙啞

前 言

民國六十年代的台灣，因飲食普遍缺碘，地方性甲狀腺腫大盛行率高達30%。在食鹽中加碘之公衛政策推行下，甲狀腺腫大盛行率曾減少至4-7% [1]。隨著預防醫學的健康概念興起，國人健康檢查日益盛行，在診斷影像的工具進步下，甲狀腺偶發瘤(thyroid incidentaloma)檢出率也急遽增高。甲狀腺腫或結節的產生與體質、基因遺傳、有輻射暴露史、自體免疫疾病、居住地飲水食物含碘情況、壓力、吸菸

[2]、懷孕以及致甲狀腺腫藥物（如：Lithium、Amiodarone、Phenytoin、Carbamazepine）等有關。非毒性甲狀腺腫或結節又稱為單純性甲狀腺腫，與飲食習慣有高度相關性，常為地方性分佈，通常甲狀腺功能正常。毒性甲狀腺腫或結節則會影響甲狀腺功能，產生不適症狀如：心悸、熱潮紅、體重減輕等。即使90%的甲狀腺結節為良性，甲狀腺癌已躍入國人前十大癌症[3]。惡性甲狀腺結節常見危險因子有[4]：具甲狀腺癌家族史、快速長大之結節、合併頸部淋巴結病變、有頭頸部或上胸部放射

¹內湖國泰診所家庭醫學科；²國泰綜合醫院 家庭醫學科、³一般外科

受理日期：107年3月12日 修改日期：107年4月19日 同意刊登：107年5月20日

通訊作者：楊逸菊

通訊地址：10630台北市大安區仁愛路四段280號 國泰綜合醫院家庭醫學科

治療病史者、男性、合併腫瘤壓迫症狀者（吞嚥障礙、呼吸困難、聲音改變或沙啞等），尤其甲狀腺結節導致聲帶麻痺等之聲音沙啞症狀，更被視為惡性甲狀腺腫瘤之指標。

病例報告

47歲男性張先生，公務員。健康狀況良好，無吸菸、喝酒習慣或嚼食檳榔史，無癌症、無甲狀腺疾病史、無自體免疫家族史。平日飲食均衡，沒有特別偏好海帶或紫菜等高含碘食物。個案未曾因疾病接受過放射線治療，工作環境亦無輻射暴露之危害因子。於就醫前兩個禮拜，張先生開始發現右側脖子有突出腫塊，並在兩週內快速增長，造成脖子外觀明顯腫大並出現聲音沙啞與伴隨明顯吞嚥異物感。張先生迅速前來門診就醫諮詢，其理學檢查發現頸部右側二級甲狀腺結節，結節直徑約6 cm大，邊緣完整，質地堅硬且隨吞嚥上下移動，無明顯淋巴結腫大。個案於就醫前沒有近期上呼吸道感染史、心悸、手抖、失眠、體重減輕、疲倦、食慾低下、便秘或落髮等急性甲狀腺炎、甲狀腺亢進或低下的症狀。因具備男性、結節快速增長、大小超過2 cm的甲狀腺結節與聲音沙啞等危險因子，臨床醫師必須懷疑惡性腫瘤之可能性。

抽血報告結果為亞臨床甲狀腺功能亢進症(TSH: 0.17、Free T4: 1.47)。甲狀腺球蛋白(thyroglobulin)與癌胚抗原(Carcinoembryonic antigen, CEA)於正常範圍內。甲狀腺超音波顯示雙側多發性結節與囊腫變化，其中最大之右側結節最大徑達5.92 cm(圖1)。甲狀腺細針穿刺細胞學檢查(Fine needle aspiration

biopsy, FNAB)抽吸出21 cc.的黃褐色液體。細胞學化驗結果含極多膠體細胞，並無惡性細胞。喉頭鏡檢查看到杓狀會厭帶(aryepiglottic folds)有突出腫塊致右側聲帶麻痺(圖2)。甲狀腺顯影電腦斷層影像顯示兩側多發性結節與囊腫變化，無淋巴結腫大(圖3)。低劑量肺部電腦斷層沒有看到任何肺部病灶。

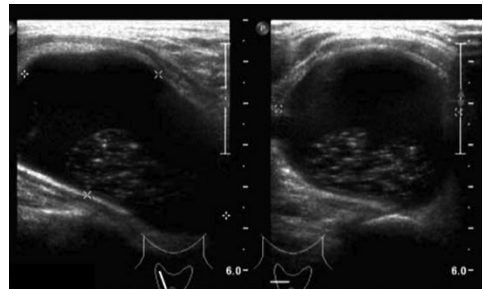


圖1 雙側多發性結節與囊腫變化，其中最大之右側結節達5.92公分

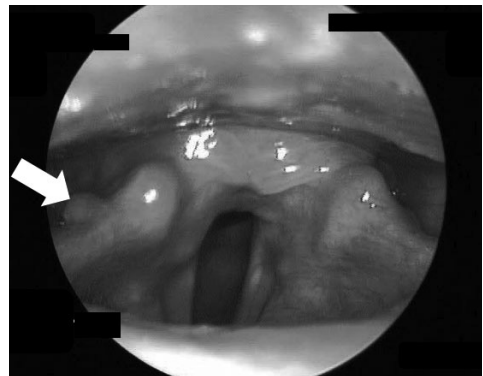


圖2 杓狀會厭帶突出腫塊(白色箭頭)致聲帶麻痺

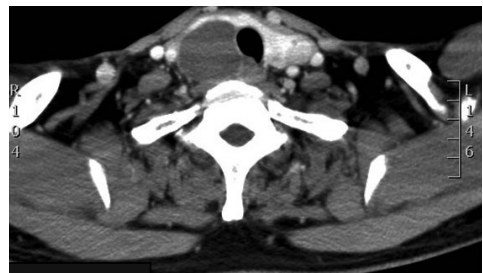

圖3 兩側多發性結節合併囊腫變化，無淋巴結腫大

因為甲狀腺腫大造成病人聲音沙啞且影響生活，病人決定接受右側甲狀腺全切除術。最終病理報告為甲狀腺良性結節合併囊腫變化。個案術後除了有輕微頸部異物感之外，無出血、低血鈣、聲音沙啞、吞嚥困難等不適。在低劑量 propylthiouracil 100 mg QD 的治療下，亞臨床甲狀腺功能亢進改善，甲狀腺功能逐漸回復正常。個案術後（1、3、6與12個月）於門診定期追蹤，整體術後復原狀況良好，聲音沙啞亦逐漸復原。

討 論

甲狀腺腫瘤乃常見疾病，尤以女性居多。甲狀腺瘤最常見的初始症狀是摸到頸部腫塊，甚至有些患者已經自己摸到頸部淋巴結。較少出現的症狀是聲音沙啞、吞嚥困難、體重減輕、呼吸困難及前頸部異物壓迫感等。大部分甲狀腺腫瘤為良性腫瘤；即使確定為惡性腫瘤，接受治療後，長期預後普遍良好。原發性甲狀腺癌分為乳突癌、濾泡癌、髓質癌、淋巴瘤和分化不良癌，其中以乳突癌所佔比例最高，其次是濾泡癌，其他的癌則較少。髓質癌是甲狀腺濾泡旁細胞(parafollicular cell)所衍生，並非來自甲狀腺濾泡細胞，故不攝取碘。未分化癌為高度惡性且常迅速侵犯周邊組織或轉移到全身各器官，預後最差，患者常在診斷確定後數月內死亡。轉移至甲狀腺的癌症多來自乳癌或肺癌。少數患者會出現遠端轉移之症狀，其症狀依轉移的部位而定，如轉移至脊椎可能會引起手腳酸麻或無力等。病史詢問、理學檢查、甲狀腺功能及相關癌症指數包含：甲狀腺球蛋白(thyroglobulin)、血清抑鈣素(calcitonin)、癌胚抗原(CEA)能

提供臨床醫師初步臆斷之外，仍需借助影像學診斷工具，讓臨床醫師對腫瘤之良惡性有更多評估基礎。甲狀腺功能檢查可以知道病人處於甲狀腺正常功能、低下或亢進狀態，但無法由此知道甲狀腺是有發炎或良惡性。腫瘤標記通常利用抑鈣素來診斷髓質癌。此外髓質癌病人，CEA也可能上升。甲狀腺球蛋白雖然是甲狀腺濾泡癌及乳突癌的腫瘤標記，但葛瑞夫茲氏病(Graves' disease)、良性結節性甲狀腺腫、亞急性甲狀腺炎等也會上升，因此通常不會用來做診斷，而是在手術併放射性碘治療去除甲狀腺組織後，拿來追蹤是否再發。頸部X光、胸部X光也可以用來觀察氣管受壓迫的情形，以及是否有胸部甲狀腺腫瘤或轉移。目前用來診斷甲狀腺腫瘤的影像工具中，最好也最方便的仍為超音波。當超音波影像出現：微細鈣化或頸部淋巴結侵犯、腫瘤內血管分布顯著增加(intrinsic hypervascularity)、質地不均勻之低迴音結節及高大於寬等特徵時，結節惡性率大幅增加[5]。結節生長倍增時間(Interval growth of a nodule)是預測惡性結節的弱指標，因多數結節都會隨著時間有體積上的增長[6]。看到囊腫成分(cystic component)時，不可掉以輕心，因為約3成的惡性甲狀腺結節會合併囊腫成分的存在。

越大的結節和聲音沙啞一直被視為甲狀腺惡性腫瘤危險徵兆[5,7-10]。但是否全然如此？在兩篇回溯性研究與系統性研究的研究中都提出的結論[7,11]：結節越大，惡性機率越高的正向線性關係，只出現在 2 cm 以內的結節。也就是說，2 cm 以上的結節，結節大小(2-3 cm, 3-4 cm, >4 cm)與結節惡性的機率，並沒有差別[7,11]。結節大小和惡

性與否並不是絕對的線性相關，甚至良性甲狀腺結節平均大小還略大於惡性甲狀腺結節[7,9,11]。另外，在加拿大一間教學醫院，對約兩千位施行甲狀腺切除手術之患者進行回溯性研究，研究結果顯示，術前就有聲帶麻痺，術後病理報告證實為甲狀腺癌且腫瘤已侵犯喉返神經的比例確實較高，統計達顯著意義($p < 0.028$)。簡言之，聲帶麻痺與惡性甲狀腺腫瘤成高度正相關，但聲帶麻痺也可由良性甲狀腺結節造成，喉返神經被壓迫、牽扯或神經發炎而導致神經失用症(neuropraxia)[10,12]。不管是良性或惡性結節，都有可能因結節過大、生長位置對喉返神經產生壓迫，或是惡性細胞侵犯喉返神經，而造成聲帶麻痺。臨床醫師無法單純藉由腫瘤大小、惡性指標及超音波影像來完全預測良惡性。也因此，完整的術前評估包括對所有將接受甲狀腺摘除術的病人，術前咽喉內視鏡檢查有其必要性。附帶一提，雖然本個案為右側聲帶麻痺導致聲音沙啞，但因為解剖構造的關係，左喉返神經行走於氣管食道管溝內等（左喉返神經較長，暴露較多的神經傷害機會），左喉返神經比右喉返神經脆弱且更易受傷害[10,13]。故多數甲狀腺結節致聲帶麻痺影響左喉返神經多。

Fine needle aspiration biopsy (FNAB) 為目前最簡便辨別甲狀腺癌的方法。針對甲狀腺結節何時需要進一步 FNAB，美國超音波影像醫學會提出以下幾點：(1)結節超過 1 cm 且有微小鈣化，(2)結節超過 1.5 cm 且有粗大鈣化(coarse calcification)，(3)複合型結節(mixed cystic-solid nodules)超過 2 cm 大小，(4)不論結節大小，一旦摸到頸部淋巴結時，就要高度懷疑惡性，細胞學取樣化

驗是必要的。當 FNAB 檢查有惡性可能、良性結節造成壓迫症狀或結節造成甲狀腺機能亢進等以上情形，通常建議手術摘除。除此之外，FNAB 在較大的甲狀腺結節，仍有偽陽性的疑慮，尤其是在直徑超過 4 cm 的腫瘤[8]。4 cm 以上的甲狀腺腫瘤仍建議進行診斷性甲狀腺切除術(thyroid lobectomy or total thyroidectomy)，依病理報告為最終診斷依據。

碘是甲狀腺製造賀爾蒙的原料，過與不及都會引起甲狀腺疾病。人體每天攝取約 40-120 微克的碘，就可避免甲狀腺腫。飲用水中的碘含量極少，大部分來自食物。碘大量存在於海洋中植物，如昆布、海帶、紫菜、海苔；動物如海水魚、蝦、蟹等。蔬菜類中的十字花科（花椰菜、芥藍、青江菜、大白菜、小白菜）及波菜類碘含量較高。罹患甲狀腺結節、甲狀腺腫大、甲狀腺機能亢進的患者，建議仍要減少過量高碘食物的攝取，尤其在甲狀腺機能亢進及接受碘-131 治療前後的患者特別需要採用低碘飲食。目前市面上有未加碘鹽類產品，供嚴格低碘飲食患者選擇。

在碘充足地區，經由理學檢查而發現甲狀腺結節的盛行率約5%。多數甲狀腺結節患者沒有任何症狀，但診斷影像學工具日新月異，因健康檢查而發現甲狀腺結節的比率逐年升高，提高甲狀腺結節的診斷率使盛行率達至7成。在甲狀腺超音波檢查中的盛行率為65%，電腦斷層或核磁共振檢查為15%，及正子電腦斷層掃描為2%。多數甲狀腺結節是良性疾病，透過定期追蹤通常能妥善處理並有良好預後。首次發現甲狀腺結節後，臨床醫師在有惡性疑慮下，就會建議安排進一步細針抽吸細胞學化驗，並

依照細胞學化驗結果處置及追蹤頻率；不需 FNAB 的甲狀腺結節，仍建議定期甲狀腺超音波檢查，根據超音波影像結節大小及惡性特徵，訂定追蹤的頻率及方式。當發現惡性甲狀腺疾病、結節造成壓迫症狀或結節合併甲狀腺功能異常（甲狀腺功能亢進，如 Graves' disease）時，就建議轉至一般外科開刀處理[14]。

甲狀腺結節合併聲帶麻痺仍被視為惡性腫瘤的危險徵兆，聲帶麻痺也可以是良性甲狀腺結節所導致。良性甲狀腺結節致聲帶麻痺的機轉有：良性腫瘤壓迫喉返神經或鄰近支配血管、喉返神經受結節牽扯或是壓迫導致喉返神經發炎或水腫。影響聲帶麻痺嚴重度方面，結節的位置甚至比大小重要。喉返神經受到以上損害時，宜及早接受外科治療；越早處理，喉返神經術後功能恢復越好。藉此個案報告分享，希望能提供臨床醫師對甲狀腺結節致聲帶麻痺有更進一步的瞭解，盡早提供必要的檢查、治療及衛教。

參考文獻

1. Tseng CE, Wei CK, Kuo CS: Fine needle aspiration cytology of thyroid nodules: evaluation of diagnostic accuracy. *Tzu Chi Med J* 2008; 20: 296-303.
2. Durante C, Costante G, Lucisano G: The natural history of benign thyroid nodules. *JAMA* 2015; 313: 926-35.
3. 衛福部國人前十大癌症統計資料。2018年4月14日，取自<http://www.hpa.gov.tw/Pages/Detail.aspx?nodeid=269&pid=8084>.
4. Burman KD, Wartofsky L: clinical practice: thyroid nodules. *N Engl J Med* 2015; 373: 2347-56.
5. Aparia K, Min SK, Mody DR, Anton R, Amrikachi. M: Clinical outcomes for “suspicious” category in thyroid fine-needle aspiration biopsy: Patient's sex and nodule size are possible predictors of malignancy. *Arch Pathol Lab Med* 2009; 133: 787-90.
6. Hoang JK, Lee WK, Lee M, Johnson D, Farrell S: US Features of thyroid malignancy: pearls and pitfalls. *Radiographics* 2007; 27: 847-60.
7. Shin JJ1, Caragacianu D, Randolph GW: Impact of thyroid nodule size on prevalence and post-test probability of malignancy: a systematic review. *Laryngoscope* 2015; 125: 263-72.
8. Wharry LI, McCoy KL, Stang MT: Thyroid nodules (≥ 4 cm): can ultrasound and cytology reliably exclude cancer? *World J Surg* 2014; 38: 614-21.
9. Kay-Rivest E, Mitmaker E, Payne RJ: Preoperative vocal cord paralysis and its association with malignant thyroid disease and other pathological features. *J Otolaryngol Head Neck Surg* 2015; 44: 35.
10. Rowe-Jones JM, Rosswick RP, Leighton SE: Benign thyroid disease and vocal cord palsy. *Ann R Coll Surg Engl* 1993; 75: 241-4.
11. Kamran SC, Marqusee E, Kim MI, et al: Thyroid nodule size and prediction of cancer. *J Clin Endocrinol Metab* 2013; 98: 564-70.
12. Collazo-Clavell ML, Gharib H, Maragos NE: Relationship between vocal cord paralysis and benign thyroid disease. *Head Neck* 1995; 17: 24-30.
13. Pavithran J, Menon JR: Unilateral vocal cord palsy: an etiopathological study. *Int J Phonosurg Laryngol* 2011; 1: 5-10.
14. Durante C, Grani G, Lamartina L, Filetti S, Mandel SJ, Cooper DS: The diagnosis and management of thyroid nodules. *JAMA* 2018; 319: 914-24.

A Benign Thyroid Nodule with Hoarseness Manifestation: A Case Report

Pei-Shyuan Lee¹, Yi-Chu Yang² and Ming-Lin Tsai³

47-year-old male visited our outpatient clinic due to a rapidly growing thyroid nodule and the development of hoarseness within two weeks. Immediate arrangement was made for further examinations as the symptom mimicked malignancy. Flexible fiberoptic laryngoscopy showed right vocal cord paralysis, and thyroid ultrasound indicated multinodular goiter with cystic change. The biggest right thyroid nodule, with mixed solid and cystic components, measured 6.0 cm in its largest dimension. Fine needle aspiration was performed and yielded 21cc. straw-colored fluid. Cytology revealed as colloid adenoma. The patient underwent right side thyroidectomy and final pathology confirmed as benign thyroid cyst. Dysphonia improved gradually after operation.

Clinical evaluation of thyroid nodules should focus on the following aspects: (1) Nature—benign or malignant—of the thyroid nodule, (2) Presence of any thyroid hormonal dysfunction, and (3) Associated symptoms such as dysphagia or dysphonia. Most thyroid nodules are benign. Risk factors associated with malignancy include: male sex, age younger than 30 years or older than 60 years, nodule size greater than 2 centimeter, and dysphonia. Dysphonia especially is often an indicator of a malignant thyroid disease.

(Taiwan J Fam Med 2018; 28: 234-239) DOI: 10.3966/168232812018122804006

Key words: dysphonia, thyroid nodule, vocal cord paralysis

¹Department of Family Medicine, Cathay General Hospital, Neihu, Taipei; ²Departments of Family Medicine, ³General Surgery, Cathay General Hospital, Taipei, Taiwan.

Received: March 12, 2018; Revised: April 19, 2018; Accepted: May 20, 2018.